Clujul Medical

Revistă
de Medicină şi Farmacie

Editată de
Universitatea de Medicină şi Farmacie
"Iuliu Haţieganu"
Cluj Napoca

1

Volumul LXXX
2007
ISSN 1222-2119

Redacţia revistei Clujul Medical
Str. Moţilor, nr. 33
Cluj Napoca

Colegiul de redacție

Redactor şef: N. Olinic

Redactori şefi adjuncți: A. Cocârlă
Al. Rotaru
H. Popescu

Secretar ştiințific: H.D. Boloşiu

Membri:

M. Bojiță, Elvira Cocârlă, Gh. Funariu, Paula Grigorescu-Sido, M. Grigorescu, Ştefania Kory-Calomfirescu, S. Leucuța, N. Maier, Adriana Mureşan, Luminița Pleşca Manea.

Redactor: Patricia Oprea

Tehnoredactare computerizată: Nicoleta Mişan

Tiparul executat la
Tipografia
U.M.F. "Iuliu Hațieganu" Cluj Napoca

Manuscrisele şi corespondența vor fi expediate pe adresa:

Redacția revistei Clujul Medical
str. Moților nr. 33
400609 Cluj Napoca
Tel/fax: 0264-596086
Email: patricia.oprea@umfcluj.ro

Clujul Medical

Nr. 1/2007

CUPRINS

Articole de orientare

ADRIANA BULBOACĂ, D. I. POP, A. BRĂCAN:
Rolul neurokininelor în medierea inflamației 11

VICTORIA CREȚ, MARIELA MILITARU, CRISTINA RUSU, MARIA PUIU, CRISTINA SKRYPNYK, LIGIA BARBARII, KATALIN CSEP, E. TOMESCU: Detecția rearanjamentelor subtelomerice prin MLPA (multiplex ligation-dependent probe amplification) – metodă nouă de diagnostic în formele idiopatice de retard mental..... 17

FULGA FLORESCU, N. COSTIN:
Influența terapiei estrogenice asupra creierului: implicațiile acesteia în bolile neurodegenerative 22

CLAUDIA GHERMAN, DIANA SĂCUI, LAURA PALCĂU:
Actualități în patogenia bolii varicoase 29

RODICA MANASIA: Infecția urinară și nefropatia de reflux la copil 36

D. I. POP: Psihodiagnosticul clinic post accident vascular cerebral prin intermediul bateriei de teste psihologice de aptitudini cognitive..... 42

Cercetare clinică

IOANA CRĂCIUN, IOANA MICLUȚIA, RODICA MACREA, CODRUȚA POPESCU: Early course of cognitive dysfunctions during alcohol cessation in chronic alcoholic patients 47

R. A. TRÎMBIȚAȘ, N. OLINIC: Reacția hipertensivă ortostatică la o populație de pacienti hipertensivi din ambulator..... 52

VALERIU BUZA, NICOLAS GUEVARA, BENOIT LAFFONT, ARNAUD DEVEZE, JACQUES MAGNAN: Acouphenes invalidants par conflit neuro-vasculaire..... 60

DANIELA MOȘOIU, L. PETROV: Grupul focus ca metodă de cercetare calitativă. Utilitatea metodei în explorarea atitudinilor medicilor față de comunicarea diagnosticului și prognosticului în oncologie, hemato-oncologie și ingrijiri paliative 70

ANCA CIUREA, SORANA BOLBOACA, LILIANA ROGOJAN:
Aportul biopsiei histologice ecoghidate în diagnosticul leziunilor mamare maligne 79

BOGDANA NĂSUI, CARMEN IONUȚ: Legumele şi fructele – factori de protecție în cancerogeneza mamară 88

CAMELIA GEORGETA RĂCĂREANU, GABRIELA ROMAN, N. HÂNCU: Screeningul sindromului metabolic la persoanele cu diabet zaharat tip 2 nou depistat 94

ELENI STERGIOPOULOU, D. DUMITRAŞCU: Asocierea tulburărilor digestive funcționale 103

DANIELA VODĂ, GH. POPA, N. MIU: Neutropenii asociate cu anemii aplastice dobândite - aspecte clinico-evolutive..... 109

Cercetări experimentale şi de laborator

FR. GRIGORESCU SIDO, ANCA ZIMMERMANN: Nervii frenici şi diafragma (partea II-a). Pacing-ul diafragmatic 116

L. JÄNTSCHI, SORANA-DANIELA BOLBOACĂ: Antiallergic activity of substituted benzamides: characterization, estimation and prediction 125

Cazuri clinice

ALIZ HORÁK, R. BUIGA, OLGA ŞORIȚĂU, ŞTEFANIA NEAMȚU, M. CUCUIANU: Acute Megakaryocytic Leukemia and Myelofibrosis. Considerations Based on a Case Report 133

D. RĂDULESCU, F. CIOVICESCU, S. PRIPON, C. DUNCEA, ELENA BUZDUGAN, ANCA CRISTEA: Polyserositis and multisystemic dysfunction in a case of unclassifiable connective tissue disease. Undifferentiated versus overlapping (mixed) syndrome? A case report and a literature review 137

Medicină dentară

SORANA BACIU, T. ZAHARIE, ALEXANDRA ROMAN, CAMELIA ALB, SORINA SAVA, M. MANOLE , ONDINE LUCACIU, VOICHIȚA SĂBĂDUŞ: Aspecte morfopatologice ale leziunilor inflamatorii ale parodonțiului marginal la un lot de subiecți cu insuficiență renală cronică 143

DANIELA CONDOR, SMARANDA BUDURU: Ameliorarea esteticii zonei anterioare prin terapie complexă protetico-chirurgicală..... 152

LIANA MARIA LASCU, ALINA ZAHARIA, OANA CRISTINA TĂŞCĂU, H. A. ALMĂŞAN: Particularități în conceperea protezelor scheletate destinate tratamentului edentației totale..... 157

C. D. OLTEANU, ALEXANDRA CRĂCIUN, R. CÂMPEANU: Citokine proinflamatorii în boala parodontală 163

VOICHITA SĂBĂDUŞ, D. BORZEA, DIANA DUDEA,
MARIANA CONSTANTINIUC, SORANA BACIU, SORINA SAVA:
Contribuţii la amprentele fonetice în realizarea protezelor totale
pe câmpuri protetice nefavorabile 169

Farmacie

VERONICA AVRIGEANU, SILVIA IMRE, ELEONORA MIRCIA:
Studii asupra structurii moleculare a unor noi tereftaldiamide
cu rest de amine secundare aciclice sau ciclice prin spectrometrie de masă 181

LORENA FILIP, L. VLASE, IOANA MÎNDRUȚĂU, DOINA MIERE,
DANIELA HANGANU: Determination of caffeine from instant coffee
and cappuccino by liquid chromatography – mass spectrometry 190

C. MORGOVAN, C. POLINICENCU, STELIANA GHIBU, DIANA TĂNASE:
Studiu privind achiziția medicamentelor în spitalele publice 195

ANCA TOIU, ILIOARA ONIGA, M. TĂMAŞ: Cercetări preliminare
asupra compuşilor polifenolici din *Viola tricolor* L. (*Violaceae*) 203

In memoriam

G. PETRESCU: Profesorul Leon Daniello (1898 – 1970).
Evocare postumă la 35 de ani 208

Idei în medicină

M. CUCUIANU: Cercetarea ştiinţifică, politica şi economia 209

APORTUL BIOPSIEI HISTOLOGICE ECOGHIDATE ÎN DIAGNOSTICUL LEZIUNILOR MAMARE MALIGNE

ANCA CIUREA[1], SORANA BOLBOACA[2], LILIANA ROGOJAN[3]

[1]Catedra de Radiologie, UMF „Iuliu Hatieganu" Cluj-Napoca
[2]Catedra de Informatică Medicală, UMF „Iuliu Hatieganu" Cluj-Napoca
[3]Departamentul de Morfopatologie, Spitalul Clinic Județean de Urgență Cluj-Napoca

Rezumat

Diagnosticul radio-imagistic al leziunilor mamare pune frecvent probleme de diagnostic diferențial. Dovedirea preterapeutică a malignității leziunilor este extrem de importantă, acest lucru făcându-se prin biopsie percutană (aspirativă cu ac fin sau histologică). În lucrarea de față, prin studiul retrospectiv al cazurilor examinate într-un interval de un an, am încercat să stabilim valoarea biopsiei histologice ecoghidate şi modul în care aceasta se corelează cu tipul de leziune biopsiată, numărul fragmentelor extrase şi grosimea acului utilizat. A fost de asemenea evidențiat avantajul pe care biopsia histologică îl prezintă comparativ cu biopsia aspirativă cu ac fin efectuată sub ghidaj clinic sau ecografic.

Cuvinte cheie : *cancer mamar, biopsie percutană, ghidaj ecografic.*

Introducere

Cancerul mamar reprezintă o entitate patologică complexă, al cărei diagnostic şi tratament necesită colaborarea strânsă în cadrul unei echipe multidisciplinare, unde diagnosticul leziunilor mamare se bazează pe examenul clinic, radio-imagistic şi examen citologic sau bioptic [1].

Deşi biopsia incizională sau excizională rămâne standardul de aur în diagnosticul leziunilor mamare incerte, ea poate fi înlocuită în majoritatea cazurilor de biopsia aspirativă cu ac fin sau biopsia percutană.

Există numeroase date în literatură care subliniază avantajele biopsiei percutane comparativ cu biopsia deschisă (incizională) în cazul leziunilor mamare [2]. Biopsia percutană permite extragerea mai multor fragmente tisulare cu examen histopatologic consecutiv, metoda fiind mai ieftină şi mai rapid de efectuat. În plus, modificările cicatriciale secundare sunt minime pe clişeele mamografice ulterioare. Complicațiile de genul infecțiilor, a hematoamelor sau a pneumotoracelui sunt extrem de rare (1 la 1000 de proceduri) [3,4 ,5].

Scopul studiului de față a fost de a stabili rolul biopsiei histologice percutane ecoghidate în diagnosticul leziunilor mamare maligne, specificitatea acesteia şi avantajul pe care îl oferă comparativ cu biopsa aspitrativa cu ac fin.

Material şi metodă

Pacienți. Studiul este retrospectiv şi include un număr de 1463 de paciente de sex feminin care s-a prezentat pentru investigație paraclinică (mamografie şi/sau ecografie) la Laboratorul de Radiologie şi Imagistică Medicală al Spitalului Clinic

Județean de Urgență Cluj în perioada ianuarie 2005 – decembrie 2005. 61 de paciente cu vârsta minimă de 22 de ani şi maximă de 81 de ani (medie de 53,23) au îndeplinit criteriile de includere în studiul de față, criterii enumerate mai jos:

- persoană de sex feminin cu leziune nepalpabilă, depistată mamografic şi/sau ecografic, cu puncție citologică ecoghidată cu rezultat pozitiv
- persoană cu leziune nepalpabilă, depistată mamografic şi/sau ecografic, încadrată în clasa BIRADS IV sau V (Breast Imaging Reporting and Data System) [6], cu puncție citologică ecoghidată cu rezultat neconcludent
- leziune mamară palpabilă, clinic si radio-imagistic malignă, cu puncție clinică cu rezultat neconcludent
- leziune mamară palpabilă, clinic malignă, mamografic şi/sau ecografic încadrată în clasa BIRADS IV sau V însă pentru investigarea căreia clinicianul a optat pentru o biopsie histologică ecoghidată

Au fost excluse din studiu pacientele care au refuzat să urmeze procedura sau pacientele care la momentul examinării urmau un tratament anticoagulant. De semenea, au fost excluse din studiu pacientele care nu au avut confirmarea histopatologică postoperatorie a leziunilor biopsiate.

Pacientele cu rezultat benign au fost urmărite o perioada de un an de zile (prin examen clinic, mamografic si/sau ecografic), cele urmărite o perioadă mai scurtă de timp fiind de asemenea neincluse in studiu. Această perioadă de urmărire a pacientelor, de un an, este o altă limită a studiului nostru având în vedere că recomandările din literatura de specialitate recomanda urmărirea pe o perioadă de minim 2 ani. Din păcate, în cazul pacientelor noastre acest lucru este dificil de realizat ținând cont de diverşii factori socio-economici.

Metoda. Înainte de începerea procedurii propriu-zise s-a efectuat dezinfecția prealabilă a tegumentului şi a traductorului cu betadină sau cu soluție alcoolică. Soluția alcoolică a fost utilizată şi ca mediu de transmitere a ultrasunetelor în locul gelului steril. Am evitat contaminarea acului de biopsie prin plasarea punctului de inserție şi menținerea acului de biopsie în permanență la distanță de traductor.

S-a utilizat pistol de biopsie automat Bard Magnum şi ace de biopsie „tru-cut", cu grosime de 14 Gauge şi cu lungime de 16 cm. În cayul în care acele de biopsie mai sus mentționate nu au fost disponibile s-au utilizat pistoale semiautomate Gallini de 10 cm lungime, 14 G (lungimea avansului 20 mm) sau pistoale automate de biopsie de unică utiliyare BioPrince™ (18 cm, 18 G, 22 mm).

După dezinfecția tegumentului s-a practicat anestezia locală prin infiltrarea tegumentului şi a planurilor superficiale cu soluție de lidocaină 1%, 7-10 ml. După instalarea anesteziei s-a efectuat o microincizie la nivelul tegumentului pentru a facilita introducerea acului de biopsie cu minimalizarea discomfortului pacientelor.

Acul de biopsie a fost inserat întotdeauna longitudinal, cu vizualizarea lui ecografică pe toată lungimea (vezi figura 3 şi 4) .

Fragmentele tisulare s-au extras alegând în toate cazurile avansul de 22 mm a acului.

Numărul de fragmente extrase a fost variabil de la caz la caz, în funcție de calitatea fragmentelor tisulare şi de gradul hemoragiei de la locul biopsiei.

În cazul în care biopsia ecoghidată s-a efectuat dintr-un grup de microcalcifieri s-au prelevat minim 4 şi maxim 6 fragmente tisulare care au fost decărcate pe o placă Petri şi umezite cu 1-2 ml soluție salină. Înainte de întreruperea procedurii fragmentele bioptice au fost verificate mamografic, pentru documentarea prezenței microcalcifierilor în fragmentele extrase.

Mamografia cilindrilor tisulari s-a efectuat pe film mamografic, cu constante alese manual (24 KV, 14 mAs).

În cazul în care mamografic nu s-au pus in evidenta microcalcifieri în cilindrii extraşi, s-au prelevat fragmente suplimentare.

La sfârşitul procedurii s-a aplicat bandaj compresiv 5-10 minute şi locul microinciziei a fost pansat cu bandelete sterile autoadezive („steri-strip”).

Cilindrii tisulari au fost recoltaţi în soluţie de formol 10%.

Analiza histologică. Piesele au fost analizate în departamentul de morfopatologie a Spitalului Clinic Judeţean de Urgenţă de către un morfopatolog cu experienţă în examinarea biopsiilor mamare. Leziunile au fost clasificate conform standardelor în cancer invaziv, leziuni cu risc crescut şi leziuni benigne.

Analiza statistică. Parametrii statistici asociaţi testului diagnostic au fost calculaţi utilizând programul software CATRom [7]. S-au calculat intervalele de confidenţă asociate frecvenţelor diverşilor parametrii [8]. Analiza statistică include valorile medii, deviaţia standard şi semnificaţia statistică considerată la un $p<0,05$.

Rezultate

Între pacientele lotului studiat de noi, nu s-a înregistrat nici un caz de infecţie sau pneumotorace şi o singură pacientă a prezentat hemoragie masivă după extragerea primului fragment tisular, obligându-ne să întrerupem procedura. Şi în acest caz, rezultatul morfopatologic din fragmentul extras a fost concludent, real pozitiv (carcinom ductal invaziv cu componentă intraductală extinsă).

În figura 1 redăm distribuţia pe clase de vârstă a pacientelor cu leziuni mamare supuse biopsiei, unde se remarcă incidenţa crescută între 40-60 de ani.

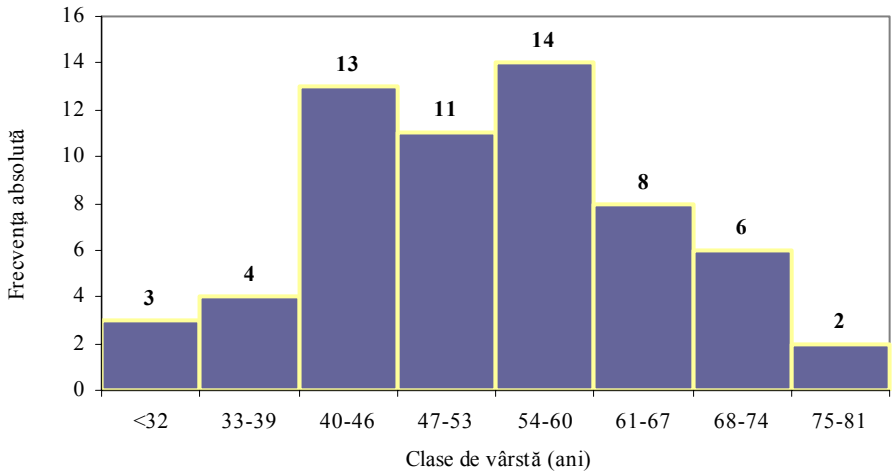

Fig. 1. Distribuţia pe clase de vârstă a eşantionului studiat

În lotul studiat de noi, 67% dintre paciente au avut leziuni încadrate în clasa BI-RADS 5 (1 caz de microcalcifieri, restul densităţi nodulare) şi 31% încadrate în clasa BI-RADS 4. 2% dintre paciente au avut leziuni BI-RADS 3, pentru diagnosticul de certitudine a acestora preferându-se biopsia percutana datorită imposibilităţii urmăririi lor la interval scurt – respectiv 6 luni – (planificarea unei sarcini, anxietate excesivă, părăsirea domiciliului). Din totalul pacientelor incluse în studiu, 4 au prezentat doar microcalcifieri pe imaginea mamografică, aceste microcalcifieri regăsindu-se la examinarea ecografică şi prin urmare biopsia percutană facându-se sub ecoghidaj şi nu stereotaxic. Într-un singur caz microcalcifierile au fost încadrate în clasa BI-RADS 5, restul fiind încadrate în clasa BI-RADS 4 (b şi c).

Restul leziunilor au fost reprezentate de densităţi nodulare, distorsiune arhitecturală (1 caz) şi densitate asimetrică (1 caz).

În cazul microcalcifierilor s-au extras 4, 5 sau 6 fragmente tisulare (care au fost ulterior radiografiate pentru documentarea prezentei microcalcifierilor în materialul extras) iar în cazul celorlalte leziuni s-au extras între 1 şi 6 fragmente, în funcţie de calitatea acestora.

Ţinând seama de clasificarea BI-RADS, eşantionul studiat a înregistrat următoarea distribuţie pe categorii de leziuni(vezi figura 2):

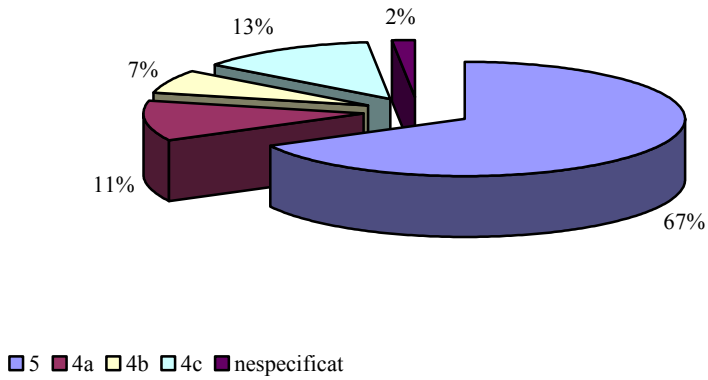

Fig. 2. Distribuţia clasificării BIRADS

Parametrii statistici descriptivi ai variabilei vârsta stratificaţi în funcţie de clasificarea BI-RADS sunt prezentaţi în tabelul 1.

Tabelul 1. Vârsta: parametrii statistici stratificat în funcţie de variabila BIRADS

BIRADS	n	Media	Minim	Maxim	StDev
4a	7	52.57	22	81	18.68
4b	4	42.50	28	55	13.08
4c	8	54.12	40	68	10.19
5	41	54.547	27	77	11.44
n = volum eşantion; StDev = deviaţia standard					

Fig 3: Leziune BI-RADS 5. Biopsia percutană cu ac semiautomat: tumoră filodă borderline. Rezultat morfopatologic definitiv: tumoră filodă malignă.

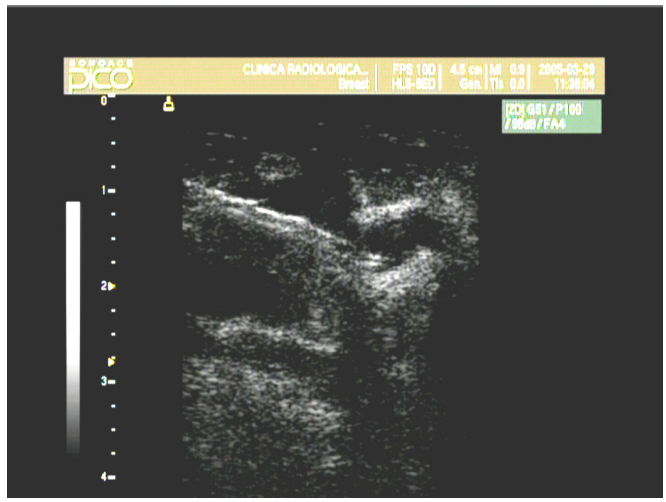

Fig 4: Leziune BI-RADS 5. Biopsie percutană cu ac semiautomat: carcinom ductal invaziv, diagnostic confirmat şi de rezultatul morfopatologic postoperator.

Din totalul pacientelor incluse în studiu, 25 au avut o puncție citologică efectuată de clinician anterior biopsiei percutane (22 repetate sub ghidaj eco) şi 47 o puncție citologică efectuată sub ghidaj ecografic (dintre acestea făcând parte şi punctiile repetate sub ecoghidaj). Toate punctiile clinice au fost neconcludente iar dintre cele ecoghidate 23 au fost doar suspecte sau neconcludente. Biopsia percutană din aceste leziuni a fost concludentă în 22 de cazuri, un caz fiind diagnosticat ca leziune de graniță după biopsia percutană (tumoră filodă borderline), postoperator dovedindu-se a fi o leziune malignă (tumoră filodă malignă).

Distribuția rezultatelor obținute la puncția clinică exprimate ca frecvențe absolute, relative şi interval de confidență de 95% asociat frecvenței relative sunt redate în tabelul 2.

Tabelul 2. Rezultate ale puncție clinice

	Frecvența absolută	Frecvență relativa	95% CI frecvență relativă
Fără citologie	36	59.02	[45.92 – 72.10]
Neconcludent	22	36.07	[24.61 – 49.15]
Suspect	3	4.92	[1.66 – 13.08]
Total	61	100	

Distribuția rezultatelor obținute la puncția citologică exprimate ca frecvențe absolute, relative şi interval de confidență de 95% asociat frecvenței relative sunt redate în tabelul 3.

Tabelul 3. Rezultate ale punctiei citologice ecoghidate

	Frecvența absolută	Frecvența relativă	95% CI
Benign	5	8.20	[3.30 – 18.01]
Malign	19	31.15	[19.69 – 44.23]
Suspect	13	21.31	[11.50 – 34.39]
Neconcludent	10	16.39	[8.22 – 27.84]
Fără citologie	14	22.95	[13.14 – 36.04]
Total	61	100	

Pentru a verifica ipoteza conform căreia există corelații semnificative statistic între rezultatele puncției citologice efectuată sub ghidaj clinic, puncției citologice ecoghidate, numărul fragmentelor extrase, grosimea acului şi rezultatele examenululi morfopatologic postioptic şi respectiv postoperator, s-a calculat coeficientul de corelație al rangurilor Spearman. Rezultatele obținute sunt prezentate în tabelul 4.

Tabelul 4. Coeficientul de corelație Spearman: rezultate

	BIRADS	**PcClinică**	**PEco**	**NrFrag**	**GAc**	**RezBio**
BIRADS	1					
PcClinică	0.0222	1				
PEco	0.0004	-0.0102	1			
NrFrag	0.0628	0.1179	0.1922	1		
GAc	-0.1535	0.1531	-0.0735	-0.1997	1	
RezBio	0.4585*	-0.1144	0.3635*	0.1628	-0.0053	1
RezMPPO	0.3645*	-0.0644	0.3304*	0.0682	-0.0509	0.7341*

PcCliniă = puncție clinică; PEco = puncție eco-ghidată; NrFrag = număr fragmente;
GAc = grosime ac puncție eco-ghidată; RezBio = rezultat biopsie eco-ghidată;
RezMPPO = rezultat morfopatologic postoperator; * $p < 0.05$

Două cazuri din şaizeci şi unu au fost clasificate ca şi patologie de graniță la puncția biopsie ecoghidată. Rezultatul morfologic postoperator a diagnosticat un singur caz cu patologie de graniță. Cazurile diagnosticate prin biopsie ecoghidate şi/sau examen morfopatologic post-operator la graniță nu au fost luate în considerare în calcularea parametrilor statistici ai biopsiei histologice ecoghidate ca test diagnostic în patologia tumorală mamară.

Pe baza tabelului de confidență prezentat în tabelul 5 au fost calculați următorii parametrii:

Tabelul 5. Puncția histologică ecoghidată ca test diagnostic în patologia malignă mamară

	PatMalign$^+$	PatMalign$^-$	Total
PcBiopEco$^+$	50	0	50
PcBiopEco$^-$	2	6	8
Total	52	6	58

1. **Sensibilitate** = **0.9615**, 95%CI[0.8748 - 0.9897]
2. **Specificitate** = **1.0000**, 95%CI [0.6070 - 1.0000]
3. **Rata falşilor pozitivi** = **0.0000**, 95%CI [0.0000 - 0.3930]
4. **Rata falşilor negativi** = **0.0385**, 95%CI [0.0103 - 0.1252]
5. **Prevalența** = **0.8966**, 95%CI [0.7962 - 0.9538]
6. **Acuratețea testului** = **0.9655**, 95%CI [0.8868 - 0.9907]
7. **Rația de probabilitate** = **0.0385**, 95%CI [0.0107 - 0.1570] -> testul negative exclude boala
8. **Riscul relativ** = **4.0000**, 95%CI [1.2227 - 12.0109]

Hi pătrat: χ^2 = 34.1312 ($p = 0.0000$)
Coeficientul de corelație dihotomială Φ = 0.7671

Discuții

Biopsia percutană este indicată în cazul leziunilor din clasele BI-RADS 4 (suspecte) şi 5 (puternic sugestive de malignitate). În cazul în care într-o leziune BI-RADS 4 biopsia percutană este cu rezultat benign concordant cu aspectul radio-imagistic, pacientele sunt scutite de o intervenție chirurgicală cu scop diagnostic.

În cazul leziunilor nodulare BI-RADS 5, utilitatea biopsiei percutane depinde de stadiul clinic al leziunilor, fiind indicată în cazul în care este necesară instituirea chemoterapiei neoadjuvante cu intervenția chirurgicală într-un timp secund. În cazul intervenției primare, respectiv sector cu nodul santinelă, biopsia percutană nu este indicată în leziunile nodulare BI-RADS 5 [9]. În toate celelalte cazuri de leziuni BI-RADS 5 (respectiv microcalcifieri) biopsia percutană preoperatorie furnizează informații referitoare la caracterul leziunii (prezența unei componente invazive sau nu) cu planificarea corespunzătoare a tipului de intervenție (sector în caz de carcinom ductal in situ, sector cu nodul santinelă în caz de carcinom invaziv) [10,11,12].

Deşi datele din literatura sugerează necesitatea prelevării a minimum 6 fragmente bioptice în cazul microcalcifierilor [13] şi a minim 3 sub ghidaj ecografic 3D [14], în cazul studiului de față rezultatul definitiv morfopatologic al cilindrilor tisulari nu a depins de numărul fragmentelor extrase. Inclusiv în cazurile în care s-a prelevat un singur fragment bioptic, rezultatele au fost concludente.

De asemenea, nu a existat o corelatie între grosimea (14 G vs 18 G) [15] sau tipul acului utilizat (automat vs semiautomat).

Nu a existat in studiul nostru nici un rezultat fals pozitiv şi au fost doar două cazuri de rezultate fals negative (0.03%), respectiv un caz de carcinom lobular invaziv si unul de adenoză sclerozantă plus focare de carcinom ductal in situ.

Trei cazuri nu au fost luate în considerare în calcularea parametrilor statistici.Acestea au fost cazurile diagnosticate ca leziuni de graniță. Două dintre acestea au fost diagnosticate cu patologie la graniță la examenul morfopatologic consecutiv biopsiei percutane (respectiv tumoră filodă borderline si hiperplazie epitelială ductală atipică) dovedindu-se, postoperator, a fi leziuni maligne (tumoră filodă malignă respectiv carcinom lobular invaziv). Un caz a fost diagnosticat secundar biopsiei percutane ca fiind malign (tumoră filodă malignă), postoperator diagnosticul fiind de leziune la graniță (respectiv tumoră filodă borderline). Toate aceste leziuni (tumora filodă, carcinomul lobular şi hiperplazia epitelială ductală atipică) fac parte, împreună cu alte leziuni (cicatricea radiară, carcinomul lobular in situ etc) din categoria leziunilor care, odată diagnosticat in fragmentele tisulare obținute prin biopsie percutană trebuiesc obligatoriu excizate datorită riscului mare de subevaluare morfopatologică.

Datele obținute în studiul nostru referitor la valoarea biopsiei percutane ecoghidate sunt comparabile cu cele din literatură, respectiv sensibilitate de 96,15%, specificitate de 100%, cu o acurațe a testului de 96,55% şi o rație de probabilitate de 3,85%. Valorile sunt mai mari în cazul manoperei ecoghidate decât in cazul ghidajului stereotaxic [16], acest fapt explicându-se în principal prin faptul că sub ecoghidaj, manopera este efectuată în timp real, cu posibilitatea repoziționării acului în timpul menevrei de extragere e fragmentelor.

Biopsia percutană are o sensibilitate şi o specificitate mai mare comparativ cu biopsia aspirativă cu ac fin, cu mai puține rezultate fals negative sau fals pozitive. Din acest motiv considerăm că în cazul leziunilor BI-RADS 4 sau 5 în care puncția citologică ecoghidată este neconcludentă se impune nu repetarea examenului citologic, ci efectuarea unei biopsii percutane.

De menționat că limita principală a studiului de față o constituie numărul limitat de paciente. Numărul limitat nu se datorează numărului redus de paciente care ar fi avut indicație clinică de a urma procedua mai sus mentionată ci datorită faptului că un număr important de paciente, cu leziuni cel mai probabil benigne, au ales ca alternativă diagnostică intervenția chirurgicală cu examen histopatologic consecutiv.

Concluzii

1. Biopsia histologică percutană are o valoare deosebită în diagnosticul leziunilor mamare, atât în strategiile de screening cât şi în cele de diagnostic.

2. În cazul leziunilor maligne în care intervenția chirurgicală este primul pas terapeutic puncția citologică pozitivă permite planificarea corespunzătoare a tipului de intervenție.
3. În cazul în care există discordanță între examenul citologic şi examenul clinic şi/sau radio-imagistic (mamografie şi/sau ecografie), se va recomanda efectuarea unei biopsii histologice percutane şi nu repetarea unui examen citologic.
4. În cazul leziunilor maligne în care este necesară instituirea chimioterapiei neoadjuvante se va indica biopsia percutană.
5. Rezultatele biopsiei percutane nu sunt influențate de grosimea acului sau de numărul fragmentelor extrase.
6. Biopsia percutană are valoare deosebită şi în cazul leziunilor benigne, „triplul test" negativ (respectiv examen clinic negativ, mamografie şi/sau ecografie negativă şi biopsie negativă) evitând intervențiile chirurgicale inutile.

Bibliografie

1. RUTGERS E.J., TUUT M.K.: CBO guideline "Breast cancer: screening and diagnosis"**,** *Ned Tijdschr Geneeskd,* 2001, 3, 115-9.
2. LIBERMAN L., Percutaneous image-guided core breast biopsy, *Radiol Clin North Am*, 2002, 3, 483-500.
3. PERRY N.M., Quality assurance in the diagnosis of breast disease, EUSOMA Working Party, *Eur J Radiol*, 2000, 34, 208-19.
4. HELBICH T.H., PFARL G., LOMOSSCHITZ F., STADLER A., RUDAS M., WOLF G., Role of core needle breast biopsy in propably benign lesions, *Radiology*, 2000, 217, 527.
5. LIBERMAN L., Clinical management issues in percutaneous core breast biopsy, *Radio Clin North Am*, 2000, 38, 791-807.
6. American College of Radiology BI-RADS MRI, Breast Imaging Reporting and Data System BI-RADS Atlas 4th ed. 2003, Reston, VA: American College of Radiology.
7. BOLBOACĂ S., JÄNTSCHI L., ACHIMAŞ CADARIU A., Creating Diagnostic Critical Appraised Topics. CATRom Original Software for Romanian Physicians, *Applied Medical Informatics*, 2004, 14, 27-34.
8. Binomial Confidence Intervals; ©2006, VLFS; [cited 2007 January]. Available online: http://vl.academicdirect.org/applied_statistics/binomial_distribution/
9. HOORNTJE L.E., PEETERS P.H., MALI W.P., BOREL RINKES I.H., Is stereotactic large-core needle biopsy beneficial prior to surgical treatment in BI-RADS 5 lesions?, *Breast Cancer Res Treat,*. 2004, 2, 165-70.
10. DZIERZANOWSKI M., MELVILLE K.A., BARNES P.J., MACINTOSH R.F., CAINES J.S., PORTER G.A., Ductal carcinoma in situ in core biopsies containing invasive breast cancer: correlation with extensive intraductal component and lumpectomy margins, *J Surg Onco,* 2005, 2, 71-6.
11. YEN T.W., HUNT K.K., ROSS M.I., MIRZA N.Q., BABIERA G.V., MERIC-BERNSTAM F., SINGLETARY S.E., SYMMANS W.F., GIORDANO S.H., FEIG B.W., AMES F.C., KUERER H.M., Predictors of invasive breast cancer in patients with an initial diagnosis of ductal carcinoma in situ: a guide to selective use of sentinel lymph node biopsy in management of ductal carcinoma in situ, *J Am Coll Surg,* 2005, 4, 516-26.
12. DE ROOS M.A., PIJNAPPEL R.M., GROOTE A.D., DE VRIES J., POST W.J., BAAS P.C., Ductal carcinoma in situ presenting as microcalcifications: the effect of stereotactic large-core needle biopsy on surgical therapy, *Breast,* 2004, 6, 461-7.

13. COOMBS N.J., LADDIE J.R., ROYLE G.T., RUBIN C.M., BRILEY M.S., Improving the sensitivity of stereotactic core biopsy to diagnose ductal carcinoma in situ of the breast: a mathematical model, *Br J Radiol*, 2001, 878, 123-6.
14. SAUER G., DEISSLER H., STRUNZ K., HELMS G., REMMEL E., KORETZ K., TERINDE R., KREIENBERG R., Ultrasound-guided large-core needle biopsies of breast lesions: analysis of 962 cases to determine the number of samples for reliable tumour classification, *Br J Cancer,* 2005, 2, 231-5.
15. CHO N., MOON W.K., CHA J.H., KIM S.M., KIM S.J., LEE S.H., CHUNG H.K., CHO K.S., PARK A., NOH D.Y., Sonographically guided core biopsy of the breast: comparison of 14-gauge automated gun and 11-gauge directional vacuum-assisted biopsy methods, *Korean J Radiol,* 2005, 2, 102-9.
16. PIJNAPPEL R.M., VAN DEN DONK M., HOLLAND R., MALI W.P., PETERSE J.L., HENDRIKS J.H., PEETERS P.H., Diagnostic accuracy for different strategies of image-guided breast intervention in cases of nonpalpable breast lesions, *Br J Cancer,* 2004, 3, 595-600.